

TUMOR DEL ESTROMA GASTROINTESTINAL

PRESENTACIÓN DE DOS CASOS

PSEUDONIMO: CASOS ACADI GASCOL

Autores:

Introducción: Los tumores del estroma gastrointestinal (GIST) son las neoplasias mesenquimales más frecuentes del tracto gastrointestinal, sin embargo, constituyen menos del 1% de todos los tumores malignos gastrointestinales, con presentaciones poco frecuentes en yeyuno, ileon, colon y recto; su identificación y caracterización son fundamentales para establecer el manejo y definir el pronóstico.

Palabras claves: Tumor estromal; Tumores de recto; Tumores de yeyuno.

Objetivos: Reportar dos casos clínicos de pacientes con diagnóstico de GIST en yeyuno y recto, una localización rara de este tipo de tumores.

Materiales y métodos: Reporte de casos clínicos.

Resultados:

Caso 1. Varón de 83 años con antecedente de Cáncer de próstata quien asiste a la consulta de Coloproctología con Tomografía abdomino-pélvica que reporta masa de densidad de tejidos blandos, endo-extraluminal, en unión rectosigmoidea, 51x44x43mm. Colonoscopia: lesión sub-epitelial a 16 cm del borde anal; biopsia profunda compatible con GIST, confirmado con inmunohistoquímica. Se realiza Resección anterior baja de recto por laparoscopia., con adecuada evolución.

Caso 2. Varón de 50 años remitido de otra institución por cuadro Hemorragia de vías digestivas con requerimiento de soporte transfusional, realizándose en sitio de remisión estudios endoscópicos altos y bajos sin identificación de foco de sangrado. Intra institucionalmente Se realizó: -Videocapsula encontrando múltiples lesiones ulceradas con fibrina como primera opción se sugiere enfermedad de crohn. -Enteroscopia con zona de estenosis y úlceras en intestino delgado. -Enterorresonancia: Masa de 10*10cm en yeyuno. -Marcadores tumorales negativos. Laparotomía: masa dependiente del yeyuno en su borde anti mesentérico ,comprometiendo parcialmente el mesenterio de 17*13cm de

diámetro , localizada a 70 cm del Angulo de treintz , con apariencia macroscópica de GIST , sin implantes peritoneales , ni ningún signo de enfermedad metastasica. Informe de patología confirma GIST de bajo grado con una tasa mitotica menor 5/20 HPF, tipo mixto con áreas de necrosis, la cual tiene extensión macroscópica de 40%. Margenes de sección proximal y distal : Negativo para GIST. Adecuada evolución.

Conclusiones: Los GIST son baja prevalencia, con presentaciones menos frecuentes en yeyuno y recto; lo que puede retrasar su diagnóstico y así manejo oportuno. La base del diagnóstico es la biopsia con estudio de inmunohistoquímica, y el tratamiento curativo la resección quirúrgica: R0. Reseccion GIST de recto es el primer caso reportado en Colombia, manejado quirúrgicamente por laparoscopia.

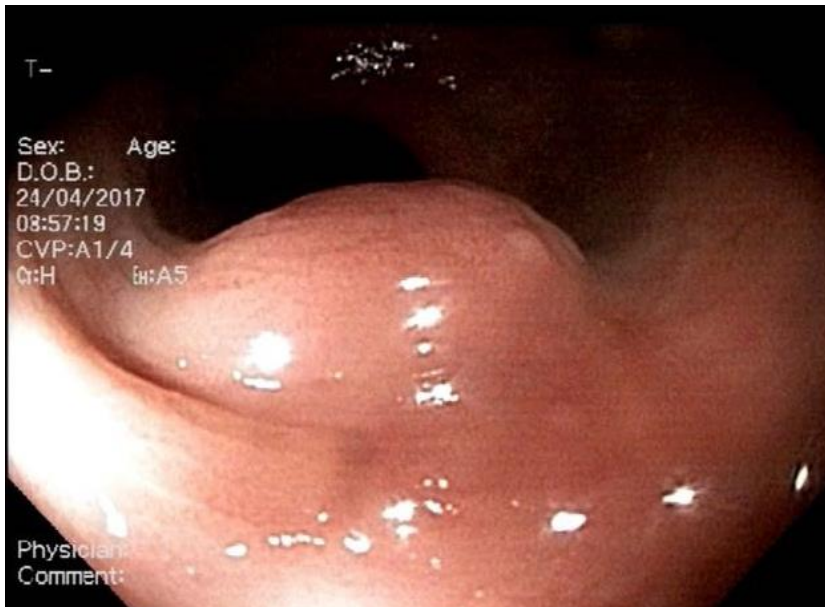

Figura 1 Colonoscopia: Lesión sub-epitelial en la unión rectosigmoidea.

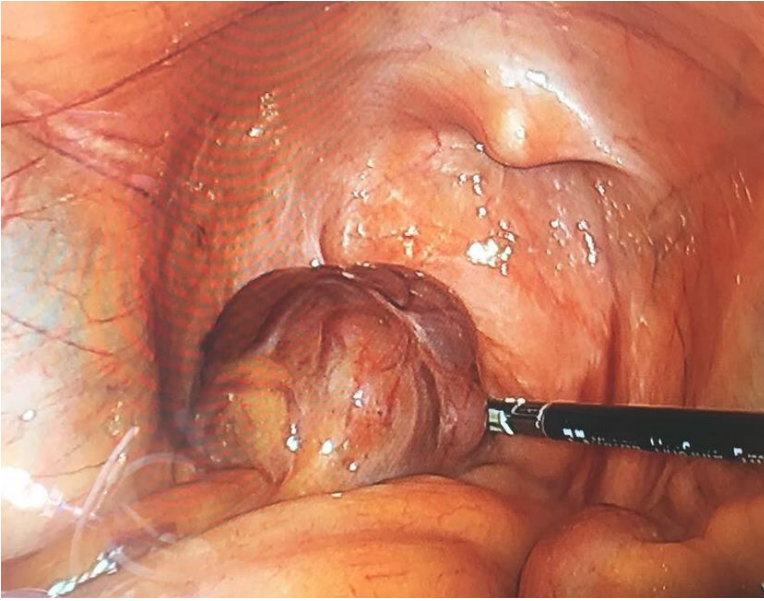


Figura 2. Imagen por laparoscopia de tumor en recto

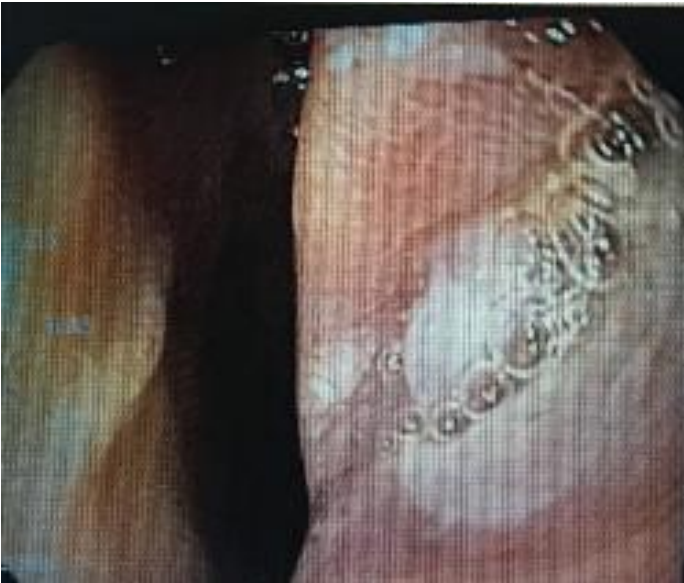

Figura 3. Enteroscopia con área de estrechez y ulceración del caso No 2

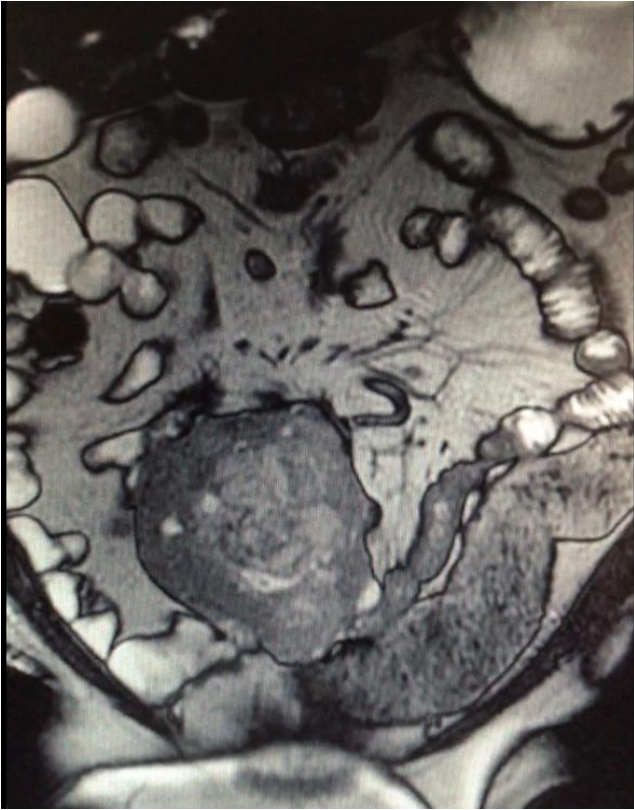


Figura 4. Enteroresonancia del caso No 2